

18 Gynäkologie in der Koloproktologie

Christian Fünfgeld

18.1 Kapitelzusammenfassung

Der Beckenboden hat bei der Frau eine wichtige Stütz- und Haltefunktion. Durch den aufrechten Gang ist die Belastung relativ hoch. Die häufigste Ursache von Funktionsstörungen ist eine Schädigung des muskulären Beckenbodens und/oder des Halteapparats, der aus Faszien (Fascia endopelvina, Septum rectovaginale und perirektale Faszie) und Bändern (Ligg. sacrouterina, Arcus tendineus etc.) besteht. Betroffen sind Frauen mit konstitutioneller Bindegewebsschwäche und langandauernder hoher körperlicher Belastung. Zusätzlich steigern Entbindungen mit Überdehnung und Zerreißung von Muskulatur und Bindegewebe das Risiko. Anfangs kann die Frau die Symptome durch das Training der Muskulatur noch kompensieren. Mit dem Nachlassen der Muskelkraft nehmen die Funktionsstörungen zu. Die Betroffenen melden sich meist wegen Prolapsbeschwerden oder Harninkontinenz bei ihrem Gynäkologen. Anorektale Funktionsstörungen sind stärker tabuisiert und werden erst bei hohem Leidensdruck beim Frauenarzt beklagt, zumal dieser oft für hierfür nicht zuständig erachtet wird. „Obstipation sei ja bei Frauen normal“. So wird eine Defäkationsstörung meist mit Abführmaßnahmen selbst therapiert. Eine anale Inkontinenz ist zu peinlich. Es bedarf eines aktiven Nachfragens seitens des Gynäkologen, der im Rahmen der Vorsorgeuntersuchung eigentlich optimalen Zugang zur Frau hätte.

18.2 Definition

In der Gynäkologie unterscheidet man zwischen einem Deszensus des anterioren (Zystozele), zentralen bzw. apikalen (Uterusprolaps oder Scheidenstumpfdeszensus) und posterioren Kompartiments (Rektozele, Enterozele), wobei häufig eine Kombination aus allen Senkungsformen vorliegt.

18.2.1 Deszensus des anterioren Kompartiments

Die vordere Vaginalwand ist durch eine Bindegewebsschicht (Fascia endopelvina) mit der Blase verbunden. Durch zentrale Überdehnung derselben kommt es zu einer Pulsationszystozele mit Verstreichen der Rugae vaginalis und erhaltenen Längssulci. Dies wird öfters bei älteren Patientinnen beobachtet. Bei lateralem Abriss der Scheide (einseitig oder beidseitig) vom Arcus tendineus fasciae pelvis bildet sich eine Traktionszystozele mit erhaltenen Rugae. Dieser Defekt ist häufig geburtshilflich bedingt und kommt auch bei jüngeren Frauen vor.

18.2.2 Deszensus des apikalen Kompartiments

Im apikalen Kompartiment (häufig als zentrales Kompartiment bezeichnet) kommt es zum Descensus uteri. Hierbei deszendiert der Uterus beim Pressen in die Scheide oder darüber hinaus bis zum Prolaps. Je nach Ausprägung spricht man von einem Partialprolaps (die Zervix tritt bis zum Introitus), Prolaps (die Zervix tritt vor den Introitus) oder von einem Totalprolaps mit einem kompletten Vorfall mit Umstülpen der Scheide. Nach Hysterektomie senkt sich das Scheidenende ab, was in ausgeprägten Fällen bis zum kompletten Scheidenstumpfprolaps führen kann.

18.2.3 Deszensus des posterioren Kompartiments

Durch einen Defekt des Septum rectovaginale (anatomisch eher ungenau als Fascia rectovaginalis bezeichnet) kommt es zu einer Ventralverlagerung des Rektums mit Protrusion der Scheidenhinterwand (Rektozele). Das Rektum fällt nach vorne und nimmt meist an Zirkumferenz deutlich zu (Abb. 18.1).

Die Enterozele (Abb. 18.2) oder Douglasozele ergibt sich aus Absenken des Peritonealsacks mit Dünndarm als Herniation in das Becken zwischen Vagina und Rektum. Dies tritt nach Hysterektomie häufiger auf. Vor allem nach Operationen, die die Vaginalachse nach ventral verlagern. Besonders die bis vor einigen Jahren häufig durchgeführte Kolposuspension nach Burch zur Behebung der Harninkontinenz erhöht das Risiko einer Enterozele.

Ein Rektumprolaps und eine Intussuszeption (Abb. 18.3) werden vom Gynäkologen oft übersehen, wenn diese Veränderungen nur beim Pressen in Erscheinung treten.

Beim Deszensus perinei senkt sich das Perineum unter die Sitzbeinhöcker, was radiologisch diagnostiziert wird, aber auch klinisch gesehen werden kann.

Rektozele

Asusstülpung des Rektums in die Vagina

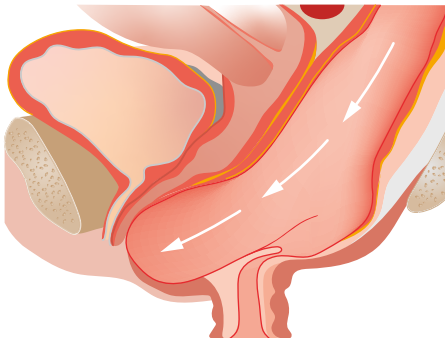


Abb. 18.1: Rektozele (das Rektum und die Vagina prolabieren nach ventral).

Enterozele

Senkung (Vorfall) oder Ausstülpung des
Darmes in die Vagina oder aus dem Anus

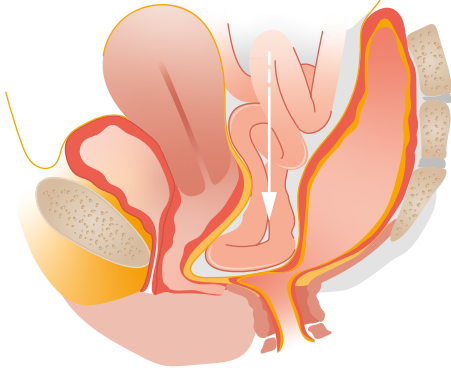


Abb. 18.2: Enterozele mit Prolaps der Vagina.

Rektale Intussuszeption

(rekto-rektale/rekto-ale Intussuszeption)
innerer Prolaps

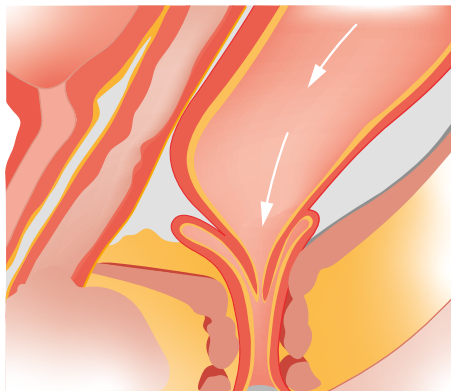


Abb. 18.3: Intussuszeption (die Vagina prolapiert nicht).

18.3 Ätiologie und Pathogenese

Beckenbodenfunktionsstörungen und anatomische Veränderungen sind multifaktoriell verursacht. Der aufrechte Gang führt zu einem hohen Druck auf dem Beckenboden. Die knöcherne Öffnung des Beckens wird durch das Diaphragma pelvis und Diaphragma urogenitale, d. h. durch die Beckenbodenmuskulatur (hauptsächlich die Levatoranteile) und Faszien bzw. Septen verschlossen. Zusätzlich halten Ligamente die Organe in Position, was für die Funktion vor allem der Blase von wesentlicher Bedeutung ist. Chronische Belastung, geburtshilfliche Traumen und angeborene Bindegewebsschwäche können zu Senkungszuständen führen. Bei chronischer Überlastung kommt es meist zur Überdehnung, bei Geburtstraumen oft zu Abrissen der

Faszien oder Muskelanteilen (Levatoravulsion). Symptomatisch wird ein Deszensus erst bei größerem Prolaps (bis zum Introitus oder darunter) oder bei Blasen- und Darmfunktionsstörungen. Meist nimmt das Rektum bei einer Rektozele in seiner Zirkumferenz deutlich zu. Ursache einer Rektozele ist ein Defekt des Septum rectovaginale, einer dünnen Bindegewebsschicht zwischen Rektum und Hinterwand der Vagina, die auch als hintere endopelvine Faszie, Rektumfaszie oder Scheidenmuskularis bezeichnet wird. Distal geht diese Struktur in den Perinealkörper über. Lateral reicht sie bis zu den Sakrouterinligamenten.

18.4 Inzidenz und Epidemiologie

Die Inzidenz asymptomatischer Senkungszustände ist hoch. Etwa 50 % der Frauen, die geboren haben, haben ein Zeichen eines Deszensus, der oft wenig Symptome verursacht. 8–30,8 % der Frauen leiden jedoch unter Senkungsbeschwerden. Bis zu 40 % der Frauen geben dabei eine Blasenentleerungsstörung oder Harninkontinenz an. Jede 9. Frau (11 %) benötigt jedoch im Verlauf ihres Lebens eine Deszensusoperation. In 30 % ist eine weitere Operation erforderlich. Die Inzidenz ist bei Eurasierinnen deutlich höher als bei Afrikanerinnen.

18.5 Klassifikation

Die Klassifikation der Senkung in der Gynäkologie orientiert sich für alle 3 Kompartimente an der Höhe des Hymenalsaums. Eine Rektozele wird ausschließlich nach dem Absinken der hinteren Vaginalwand eingeteilt. Bleibt diese beim Pressen oberhalb des Hymenalsaums, liegt ein Stadium 1 vor. Beim Absinken bis zum Hymenalsaum das Stadium 2, darunter Stadium 3 (Abb. 1.4). Das gleiche gilt für die Zystozele oder den Deszensus uteri. Eine Enterozele wird nicht in Stadien eingeteilt, da diese in der klinischen Untersuchung schlecht beurteilt werden kann.

18.6 Symptomatik

Rektozelen sind bei einer gynäkologischen Untersuchung vor allem bei Frauen, die geboren haben, häufig zu sehen. Oft werden keinerlei Beschwerden angegeben. Erst wenn die Rektozele störend prolabiert (Abb. 18.4) oder wenn anorektale Funktionsstörungen auftreten, wird ein Arzt aufgesucht.

Am häufigsten werden dabei Defäkationsstörungen angegeben, die anfangs mit Laxanzien behandelt und von den Betroffenen als bei Frauen übliche Obstipation gedeutet werden. Erst wenn manuell die hintere Vaginalwand reponiert oder Druck auf den Damm ausgeübt werden muss, steigt der Leidensdruck. Manche Patientinnen

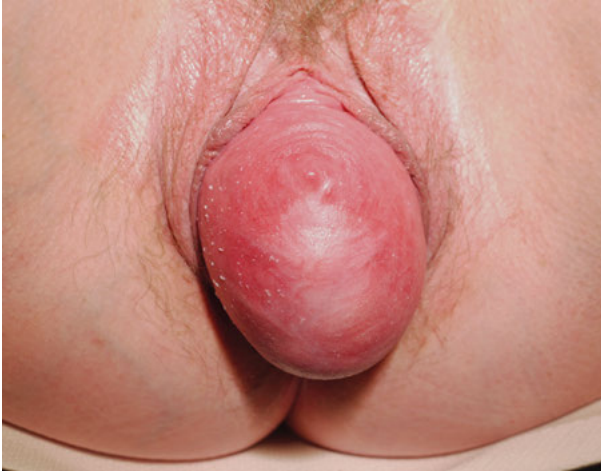

Abb. 18.4: Prolabierende Rektozele III° nach vorangegangener Hysterektomie.

müssen auch digital das Rektum ausräumen. Eine bei Defäkationsstörung mögliche Überlaufinkontinenz verursacht ein Stuhlschmierer, das oft als anale Inkontinenz fehlgedeutet wird. Da eine anale Sphinkterschwäche zusätzlich vorliegen kann, ist eine Abgrenzung manchmal schwierig. Eine anale Inkontinenz durch Sphinkterinsuffizienz als geburtstraumatische Folge wird oft mit einer Latenzzeit von 20 Jahren und mehr symptomatisch, da die jüngere Frau dies lange kompensieren kann. Eine Enterozele macht häufig weniger Probleme. Die Symptome sind meist unspezifischer Natur. Eine verstärkte Harndrangsymptomatik mit Urge-Inkontinenz vor allem auch in der Nacht kann durch eine Enterozele bedingt sein. Als „cul-de-sac“-Phänomen bezeichnet man eine Defäkationsstörung, wenn die Darmschlingen der Enterozele das Rektum oder untere Sigma komprimieren.

18.7 Diagnostik

Eine Rektozele wird vom Gynäkologen durch eine vaginale SpekulumEinstellung diagnostiziert und deshalb als Vorwölbung und Absinken der hinteren Vaginalwand definiert. Der Chirurg untersucht rektal und spricht von einer Rektozele als ventrale Aussackung der Rektumvorderwand. Dieser Unterschied ist in den meisten Fällen nicht von Bedeutung, da Vagina und Rektum meist zusammen nach ventral prolabieren. Es gibt aber ausgeprägte Scheidenhinterwanddefekte, bei denen weniger eine Rektozele, sondern eine Enterozele im Vordergrund steht. Andererseits gibt es symptomatische Rektozelen mit ventraler Aussackung des Rektums, bei denen die vaginale Hinterwand sich nur wenig absenkt oder vorwölbt und so bei der vaginalen Untersuchung nicht diagnostiziert werden kann. Am einfachsten kann bei Vorwöl-

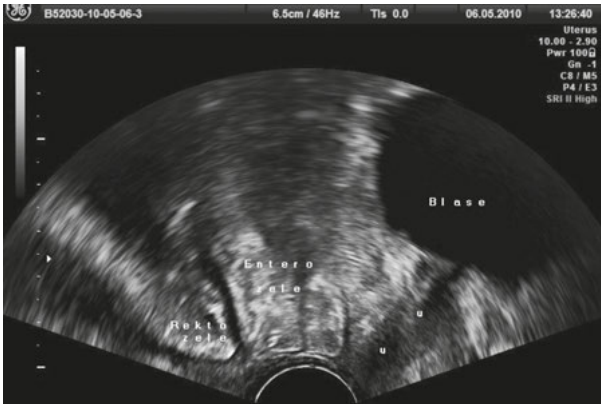

Abb. 18.5: Enterozele in der Introitussonographie.

bung der vaginalen Hinterwand der verursachende Darmanteil in der Sonographie mit Perineal- oder Introitussonographie unterschieden werden (Abb. 18.5).

Eine Defäkographie erlaubt ebenfalls eine Differenzierung, am besten in 2 Ebenen. Allerdings mit erheblicher Strahlenbelastung. Aufwendiger dafür aber mit Beurteilung aller Kompartimente gelingt dies im dynamischen MRT, wobei diese meist in der physiologisch ungünstigen horizontalen Position durchgeführt wird. Die klinische Untersuchung mit Spiegeleinstellung der Vagina, rektaler digitaler Untersuchung mit Beurteilung des Sphinkters und Durchführung Prokto- bzw. Rektoskopie ist jedoch immer noch die wichtigste Basisdiagnostik.

Eine Zystozele und ein Deszensus des Uterus tritt häufig zusammen mit einer Rektozele auf. Eine große Zystozele kann so dominieren, dass die Rektozele nach dorsal verlagert wird und erst nach Reposition der Zystozele mit dem Speculum erkannt werden kann. Wenn eine Zystozele operiert wird, kann sich deshalb relativ schnell eine Rektozele mit Vorwölbung der hinteren Vagina entwickeln.

18.8 Therapie

18.8.1 Konservative Therapie

Bei einer Defäkationsstörung kann durch eine diätetische Stuhlregulierung, Laxanzien oder Irrigation oft eine deutliche Reduktion der Symptomatik erzielt werden. Auch eine Pessartherapie zur Reposition des Prolapses sollte erwogen werden. Ein täglicher Selbstwechsel ist, wenn möglich, anzustreben um die Fluorbildung oder das Ulzerationsrisiko zu reduzieren. Welcher Pessartyp (zur Verfügung stehen Ring-, Siebschalen- oder Würfelpessar) gewählt wird, hängt davon ab, ob zusätzlich eine Zystozele oder ein Descensus uteri vorliegt und wie die Vagina und vor allem der Introitus vaginae konfiguriert ist. Oft sind Siebschalenpessare bei einer Zystozele und

Würfelpessar bei Descensus uteri oder Rektozele wirksamer. Man muss ausprobieren, welches Pessar der Patientin am meisten Erleichterung bringt und bei Belastung am besten hält und nicht disloziert.

18.8.2 Operative Therapie der Rektozele

Eine operative Therapie sollte erst nach Ausschöpfung konservativer Maßnahmen erwogen werden. Dabei hängt das Verfahren oft davon ab, ob die Patientin primär einen Chirurgen oder einen Gynäkologen aufsucht. Eine Rektozele wird in der Gynäkologie meist mit einer hinteren Plastik operiert. Bei genauer Betrachtung ist dies kein einheitliches OP-Verfahren. Unter diesem Begriff werden die hintere Kolporrhaphie, die Pelviperineoplastik, eine faszienspezifische Reparatur oder eine mediane Faszienraffung jeweils mit und ohne Levatorplastik oder Bulbospongiosusraffung zusammengefasst, die sich doch erheblich darin unterscheiden, welche Strukturen „gerafft“ werden. Zur Stabilisierung kann zusätzlich ein alloplastisches Netz implantiert werden. Auch biologische Patches wurden – allerdings mit schlechteren Ergebnissen – eingesetzt. Der koloproktologische Chirurg kann eine transanale oder transperineale Operation, eine staplergestützte Vollwandresektion (STARR) oder eine laparoskopische bzw. offene Resektionsrektopexie durchführen. Studien, die valide Daten zum Vergleich der unterschiedlichen OP-Techniken zuließen, liegen bis heute nicht vor. Die vorliegenden Ausgangsbefunde, die Indikationsstellung, die OP-Durchführung und die Parameter zur Messung des Erfolgs differieren erheblich. Wie soll Erfolg einer Operation definiert werden? Anatomisch oder funktionell? In chirurgisch durchgeführten Untersuchungen wird meist die Änderung im Stuhltagebuch als Erfolgsparameter benützt. Die gynäkologischen Studien beurteilen meist den anatomischen Erfolg der hinteren Vaginalwand ohne die Verbesserung der Lebensqualität zu erfassen. Eine echte Vergleichbarkeit der einzelnen Rektozelenoperationen bei unterschiedlichen anatomischen Ausgangsbefunden und Symptomen, differenter Indikationsstellung, grundverschiedener OP-Verfahren, individueller operatorspezifischer Variabilität der Durchführung und unterschiedlicher Parameter zur Erfolgsbeurteilung ist nicht gegeben.

In der aktuellen gynäkologischen Leitlinie zur Deszensuschirurgie (DGGG 2016, s. unten) ergaben sich nach umfangreicher Literaturrecherche zur Rektozelenkorrektur folgende Ergebnisse:

- „Erfolgsraten (Nachkontrollzeit > 12 Monate):
- hintere Scheidenplastik mit Eigengewebe: mediane Faszienraffung: 82–93 %
 - Summe Versager: 83/576 à = Erfolgsrate 86 %
 - hintere Scheidenplastik mit Eigengewebe: defektspezifische Korrektur: 56–91 %
 - Summe Versager: 82/271 à = Erfolgsrate 70 %
 - hintere Scheidenplastik mit Eigengewebe und Levatorennah: 76–96 %
 - Summe Versager: 45/220 à kumulative Erfolgsrate 80 %

- Operationen mit nicht-resorbierbaren synthetischen Netzen: 78–100 %
- Summe Versager: 11/239 → Erfolgsrate 95 %

In zwei randomisierten Studien zeigte sich die transvaginale hintere Scheidenplastik der transanalen Rektozelenkorrektur hinsichtlich der anatomischen und funktionellen Erfolgsraten überlegen.“

Folgende Empfehlungen resultieren in der Leitlinie Deszensus zur operativen Therapie der Rektozele (DGGG 2016):

- „Die hintere Scheidenplastik soll zur Beseitigung einer symptomatischen Rektozele der transanalen Rektozelenkorrektur vorgezogen werden.
- Die hintere Scheidenplastik als mediane Fasziennaht führt zu besseren Erfolgsraten als die defekt-spezifische Faszienkorrektur und sollte bei primärer Rektozelenkorrektur bevorzugt durchgeführt werden.
- Zur Anwendung von nicht-resorbierbaren Netzen sind keine randomisierten Studien vorhanden. Die nicht-kontrollierten prospektiven und retrospektiven Studien zeigen zwar eine geringere Rezidivrate beim Einsatz von synthetischen Netzen, jedoch gibt es keine vergleichenden Studien. Deshalb gibt es derzeit keinen Anlass, synthetische Netze routinemäßig bei primären vaginalen Deszensusoperationen am hinteren Kompartiment zu verwenden.“

Alloplastische Materialien sind aber durchaus indiziert bei Rezidivrektozelen, ausgeprägten Befunden, hohem Rezidivrisiko und begleitenden Enterozelen, die ansonsten oft schwer zu korrigieren sind. Da wenig Eigengewebe zur Stabilisierung bei einer Rektozele im oberen hinteren Vaginalanteil vorhanden ist, kann diese ohne alloplastisches Netz manchmal schlecht korrigiert werden, ohne eine Dyspareunie durch eine konventionelle Kolporrhaphie zu verursachen. Routinemäßige Raffungen der Levator-muskulatur, die früher oft erfolgten, sind wegen des Dyspareunierisikos zu vermeiden. Rekonstruktionen des Perinealkörpers sind jedoch bei weitem klaffenden Hiatus genitales sinnvoll, um Introitus vaginae wiederherzustellen und die Durchtrittsfläche zu reduzieren. Eine alleinige Rekonstruktion des Septum rectovaginale zur Reposition der hinteren Vaginalwand ohne die meist zu große Zirkumferenz des Rektums zu reduzieren, erhöht das Risiko eines Auftretens oder Verstärkung einer Intussuszeption. Eine ausgeprägtere präoperativ vorliegende Intussuszeption oder ein Rektumprolaps sollte interdisziplinär gynäkologisch-koloproktologisch abgeklärt werden. Hier sind koloproktologische OP-Verfahren oft geeigneter. Bei elongiertem Rektosigmoid sind resezierende Verfahren mit und ohne zusätzliche Pexie indiziert. Dabei werden laparoskopische oder abdominale Verfahren bei ausgeprägten Prolapsstadien bevorzugt. Geringer ausgeprägte Intussuszeptionen können transanal therapiert werden. Wenn ein Vaginahinterwandprolaps mit Rektozele und einer Intussuszeption oder einem Analprolaps kombiniert vorliegt, kann ein zweistufiges Operationskonzept sinnvoll sein. Zunächst erfolgt eine gynäkologische Rekonstruktion und bei funktionell unbefriedigendem Ergebnis danach eine sekundäre koloproktologische Operation oder

umgekehrt. Letztendlich sollten bei der Therapieplanung die Wiederherstellung der Lebensqualität durch Symptomreduktion und nicht fachspezifische Animositäten im Vordergrund stehen.

18.8.3 Therapie der Enterozele

Eine Enterozele stellt für die operative Therapie eine Herausforderung dar. Da eine Enterozele selten isoliert vorliegt, erfolgt eine Korrektur in Kombination mit Senkungseingriffen zur Behebung einer Zystozele, Rektozele oder Deszensus des Scheidenstumpfs bzw. Uterus. Beim vaginalen Zugang wird eine Eröffnung und Resektion des Enterozelenbruchsacks mit einer anschließenden „hohen Peritonealisierung“ durchgeführt. Zur Stabilisierung kann ein alloplastisches Netz eingesetzt werden, um den oberen Anteil der hinteren Vagina zu stabilisieren, da hier meist wenig Eigengewebe zur Verfügung steht. Beim abdominalen oder laparoskopischen Zugang steht die Douglasverödung (Excavatio rectouterina) mit zirkulären Nähten (Moschkowitz) oder anterioren-posterioren Nähten (Halban) zur Verfügung, wobei die wissenschaftliche Evidenz ungenügend ist. Da Enterozelen nach Hysterektomie häufiger auftreten, führen einige Operateure als prophylaktische Maßnahmen die Douglasverödung bei abdominalen oder laparoskopischen Vorgehen und beim vaginalen Zugang eine hohe Peritonealisierung durch, ohne dass hierzu eine durch Studien abgesicherte Evidenz vorliegt. Eine zusätzliche apikale Fixierung des Level 1 verbessert die Stabilität jeglicher Deszensusoperation und reduziert den Descensus perinei.

18.9 Komplikationen

Die konservative Therapie ist bis auf mögliche Ulzerationen bei Pessartherapie in der Regel risikolos. Bei einer Deszensusoperation auf beschränktem und schlecht zugänglichem Raum im kleinen Becken besteht das Risiko einer Verletzung von Blase, Darm und Ureter. Die intraoperativ bemerkte Verletzung kann direkt während des Eingriffs versorgt werden. Thermische Läsionen und Strikturen werden oft erst sekundär bemerkt und sind eine der Hauptursachen für Fisteln zwischen Blase, Vagina, Darm oder Ureter. Gefürchtet sind Ureterstenosen mit Bildung einer Hydronephrose. Eine unerwünschte Folge ist eine Dyspareunie, die nach vaginalen Eingriffen etwas häufiger auftritt. Nach allen Deszensuskorrekturen, vor allem nach Zystozelenoperationen, kann es zur Ausbildung einer Denovo-Belastungsharninkontinenz kommen, wenn der „Quetschhahn“ der Urethra behoben wird. Senkungsoperationen sind Eingriffe zur Rekonstruktion einer anatomischen Veränderung. Die Patientin wünscht sich jedoch die Beseitigung einer Blasen- und Darmfunktionsstörung. Auch bei perfektem anatomischem Ergebnis kann die Funktionsstörung persistieren, im ungünstigen Fall sich verschlechtern oder eine neue bisher nicht bestehende hinzukommen.

Da es sich um elektive Eingriffe handelt, ist deshalb eine ausführliche präoperative Aufklärung über die Operationsrisiken und mögliche funktionelle Misserfolge zwingend erforderlich. Auch hier gilt das Therapieprinzip: konservativ vor operativ.

18.10 Besonderheiten

Harn- und Stuhlinkontinenz, Blasen- und Darmentleerungsstörungen und andere Beckenbodenfunktionsstörungen sind auch heute noch tabuisiert. Die Patientinnen gehen erst bei höherem Leidensdruck zum Arzt. Sie wissen meist nicht, welche Fachrichtung zuständig ist. Das weiß oft auch der befragte Hausarzt nicht. Je nach führendem Symptom wird dann ein Gynäkologe, Urologe oder Proktologe aufgesucht. Dieser behandelt dann die Störung, die in seinem Fachbereich liegt. Da aber oft kombinierte Störungen vorliegen, ist in vielen Fällen eine fachübergreifende Diagnostik und interdisziplinärer Therapieansatz sinnvoll. Dazu ist es erforderlich, sich auch in den Nachbardisziplinen auszukennen und fortzubilden. Für den Koloproktologen bedeutet dies, dass bei der Frau anamnestisch immer auch die Blasen- und Sexualfunktion erfragt und der Deszensus in allen drei Kompartimenten beurteilt werden sollte. Erfreulicherweise findet zunehmend eine interdisziplinäre Kooperation in Kontinenz- und Beckenbodenzentren statt, in denen diese Fachrichtungen eng zusammenarbeiten und Befunde austauschen.

18.11 Prävention

Die Prävention von anorektalen Funktionsstörungen, aber auch des Deszensus und der Harninkontinenz beginnt spätestens nach den Geburten. Training der Beckenbodenmuskulatur, Gewichtsoptimierung, Vermeidung von Obstipation, Erlernen einer beckenbodenschonenden Tragetechnik und Nikotinkonsumabstinenz reduzieren das Risiko. Postmenopausal hat eine lokale vaginale Applikation von Estriol über β -Östrogenrezeptoren proliferierende Effekte auf Vaginal-, Urethral- und Blasenepithelien und verbessert die Durchblutung im Urethralbereich samt Verschlussmechanismen über β -Östrogenrezeptoren in den Endothelien.

Weiterführende Literatur

Deutsche Gesellschaft für Gynäkologie und Geburtshilfe (DGGG); Arbeitsgemeinschaft der Wissenschaftlichen Medizinischen Fachgesellschaften (AWMF). Diagnostik und Therapie des weiblichen Descensus genitalis. 2016. http://www.awmf.org/uploads/tx_szleitlinien/015-006L_S2e_Descensus_genitalis-Diagnostik-Therapie_2016-11.pdf

Fünfgeld C. Prolapschirurgie – Komplikationsprävention und -management. Geburtshilfe und Frauenheilkunde. 2017;77(03):230-3. doi:10.1055/s-0042-124595

Fürmetz A, Jundt K. Beckenboden nach Schwangerschaft und Geburt. Frauenheilkunde
up2date. 2015;9(04):291-312. doi: 10.1055/s-0033-1358145

Petri E, Kölbl H, Hrsg. Gynäkologische Urologie. 4. Aufl. Stuttgart: Thieme; 2013.
doi:10.1055/b-002-57147

